

# Bulletin de la Dialyse à Domicile

## Insertion transcutanée de cathéters de dialyse péritonéale par le néphrologue (Technique de Seldinger modifiée)

Percutaneous insertion of peritoneal dialysis catheters by the nephrologist  
(modified Seldinger technique)

Karlién François<sup>1</sup>, Dieter De Clerck<sup>1</sup>, Tom Robberechts<sup>1</sup>, Freya Van Hulle<sup>1</sup>, Stefan Van Cauwelaert<sup>1</sup>,  
Ine Luyten<sup>2</sup>, Daniel Jacobs-Tulleneers-Thevissen<sup>1</sup>

<sup>1</sup>Vrije Universiteit Brussel (VUB), Universitair Ziekenhuis Brussel (UZ Brussel), Division of Nephrology and Hypertension

<sup>2</sup>Vrije Universiteit Brussel (VUB), Universitair Ziekenhuis Brussel (UZ Brussel), Division of Nephrology and Hypertension, Division of transplantation surgery

Note : ce texte est disponible en Français à la même adresse url : <https://doi.org/10.25796/bdd.v4i4.63393>



### Résumé

Un accès fonctionnel à la cavité péritonéale est la première et principale exigence pour débiter une dialyse péritonéale. Le plus souvent, les cathéters de dialyse péritonéale sont implantés chirurgicalement. L'insertion d'un cathéter de dialyse péritonéale par laparoscopie est la technique chirurgicale recommandée car elle permet d'utiliser des procédures complémentaires élaborées qui minimisent le risque de complications mécaniques. Chez les patients présentant un faible risque de complications mécanique du cathéter, tels que les patients sans antécédent de chirurgie abdominale ou de péritonite, et chez les patients non éligibles à l'anesthésie générale, l'insertion transcutanée du cathéter de dialyse péritonéale par la technique de Seldinger est une alternative à l'approche chirurgicale. Elle peut être réalisée par un néphrologue dédié, un radiologue interventionnel, un chirurgien ou une infirmière praticienne sous anesthésie locale, avec ou sans guidage échographique ou fluoroscopique. Plusieurs rapports montrent des taux de fonctionnement des cathéters, taux de complications mécaniques et infectieuses et survie des cathéters similaires pour les cathéters de dialyse péritonéale insérés par voie percutanée par rapport à l'approche chirurgicale. Cet article décrit la technique d'insertion percutanée de cathéters de dialyse péritonéale adoptée à l'Universitair Ziekenhuis Brussel depuis 2015. Notre technique est une technique de Seldinger simple et modifiée, de faible technologie, réalisée par le néphrologue et n'utilisant pas de guidage fluoroscopique. Nous rapportons d'excellents résultats de nos cathéters de dialyse péritonéale insérés par voie percutanée et proposons un guide pratique pour mettre en place son propre programme d'insertion percutanées de cathéters.

**Mots clés** : insuffisance rénale chronique, dialyse péritonéale, cathéter de dialyse péritonéale, Seldinger

### Summary

A proper functioning access to the peritoneal cavity is the first and foremost requirement to start peritoneal dialysis. Most commonly, peritoneal dialysis catheters are inserted using a surgical approach. Laparoscopic peritoneal dialysis catheter insertion is the recommended surgical technique because it offers to employ advanced adjunctive procedures that minimize the risk of mechanical complications. In patients with low risk of mechanical catheter complications, such as patients without prior history of abdominal surgery or peritonitis, and in patients ineligible for general anesthesia, the percutaneous approach of peritoneal dialysis catheter insertion is an alternative to surgical catheter insertion. Percutaneous insertion of peritoneal dialysis catheters can be performed by a dedicated nephrologist, interventional radiologist, surgeon or nurse practitioner under local anesthesia, either with or without image guidance using ultrasound or fluoroscopy. Several reports show similar catheter function rates, mechanical and infectious complications and catheter survival for percutaneously inserted peritoneal dialysis catheters compared to surgically inserted peritoneal dialysis catheters. This article describes the percutaneous insertion of peritoneal dialysis catheters technique adopted at Universitair Ziekenhuis Brussel since 2015. Our technique is a simple low-tech modified Seldinger procedure performed by the nephrologist and not using fluoroscopy guidance. We describe the excellent outcomes of our percutaneously inserted peritoneal dialysis catheters and offer a practical guide to set up your own percutaneous catheter insertion program.

**Key words** : kidney failure, peritoneal dialysis, peritoneal dialysis catheter, Seldinger

**Pour citer** : Francois K, De Clerck D, Robberechts T, Van Hulle F, Van Cauwelaert S, Luyten I, Jacobs-Tulleneers-Thevissen D. Percutaneous insertion of peritoneal dialysis catheters by the nephrologist (modified Seldinger technique). Bull Dial Domic [Internet]. 2021Dec.15;4(4):277-88. Available from DOI: <https://doi.org/10.25796/bdd.v4i4.63393>

## LES OPTIONS POUR LA CRÉATION DE L'ACCÈS POUR DIALYSE PÉRITONÉALE

La première condition pour commencer la dialyse péritonéale est d'avoir un accès fonctionnel à la cavité péritonéale. Les cathéters de dialyse péritonéale peuvent être placés selon différentes techniques chirurgicales et percutanées, avec des stratégies qui varient en termes de complexité technique et de ressources requises. Selon le Registre de dialyse péritonéale de langue française (RDPLF), la grande majorité des cathéters de dialyse péritonéale sont insérés chirurgicalement (communication personnelle, 2021).

L'insertion laparoscopique d'un cathéter de dialyse péritonéale, incluant une tunnellisation de la gaine des droits et une adhésiolyse ou une omentopexie prophylactique, est associée à de meilleurs résultats en termes de fonction du cathéter par rapport à l'insertion d'un cathéter de dialyse péritonéale laparoscopique ouverte ou basique [1]. Néanmoins, plusieurs études ont montré des taux de fonctionnement des cathéters, des complications mécaniques et infectieuses et une survie des cathéters similaires pour les cathéters de dialyse péritonéale insérés par voie percutanée par rapport à ceux insérés chirurgicalement [2-12]. Par conséquent, la récente recommandation de la Société Internationale de Dialyse Péritonéale (ISPD) sur la création et le maintien d'un accès optimal à la dialyse péritonéale suggère de baser la technique d'implantation sur les caractéristiques du patient, les ressources de l'établissement et l'expertise de l'opérateur [13]. L'insertion transcutanée d'un cathéter de dialyse péritonéale est suggérée chez les patients sans antécédent de chirurgie intra-abdominale majeure ou sans péritonite et est recommandée chez les patients jugés inéligibles à l'anesthésie générale [13]. Dans cette population de patients sélectionnée, l'insertion percutanée de cathéters de dialyse péritonéale représente une approche clinique efficace et rentable pour la création de l'accès de dialyse. Cette technique peut être réalisée avec ou sans guidage échographique ou fluoroscopique. Les avantages importants, pour les néphrologues qui effectuent les poses de cathéter de dialyse péritonéale, sont une meilleure continuité des soins et un temps d'attente réduit du fait que le temps nécessaire à l'obtention d'accès au bloc opératoire est évité. Plusieurs études ont suggéré une augmentation du recours à la dialyse péritonéale lorsque les néphrologues insèrent eux-mêmes le cathéter [14,15].

Cet article décrit la méthodologie et les résultats de l'insertion percutanée de cathéters de dialyse péritonéale à l'Universitair Ziekenhuis Brussel.

### INSERTION PERCUTANEE DE CATHETERS DE DIALYSE PERITONEALE A L'UNIVERSITAIR ZIEKENHUIS BRUSSEL

À l'Universitair Ziekenhuis Brussel, la pose percutanée des cathéters de dialyse péritonéale est réalisée par un néphrologue dédié à la dialyse péritonéale à l'aide d'une technique de Seldinger modifiée depuis juin 2015. La procédure est réalisée au chevet du patient, en unité de dialyse ou de soins intensifs, sous anesthésie locale associée à une sédation légère (midazolam ou propofol) et sans guidage par fluoroscopie.

#### *Sélection des patients*

L'insertion percutanée d'un cathéter de dialyse péritonéale est proposée aux patients qui n'ont pas d'antécédents de chirurgie abdominale ou de péritonite sévère. Nous n'excluons pas les patients en fonction du tour de taille ou de l'IMC, mais nous évaluons la probabilité d'interférence

de l'obésité abdominale avec la procédure au cas par cas. En effet, l'obésité abdominale, selon qu'elle se présente sous forme d'un abdomen obèse rond ou d'un abdomen obèse avec de multiples plis cutanés gêne la cartographie et le positionnement correct du cathéter quelle que soit notre stratégie d'insertion sous-ombilicale percutanée.

Le plus souvent, l'implantation percutanée du cathéter est choisie pour les patients qui nécessitent une mise en dialyse péritonéale urgente ou semi-urgente. Selon la préférence du patient et du médecin traitant, un patient peut également être programmé pour l'insertion percutanée d'un cathéter de dialyse péritonéale dans le cas d'une initiation de dialyse planifiée. Le traitement anticoagulant est interrompu pour la procédure. De préférence, les patients ne prennent pas plus d'un seul médicament antiplaquettaire. Lorsque les patients sont sous bithérapie antiplaquettaire, l'indication et le bénéfice-risque de l'interruption du traitement sont évalués.

Au moment de la planification de la procédure, le site d'insertion et l'emplacement du site de sortie sont évalués et définis par le néphrologue interventionnel. Avant l'insertion du cathéter, la procédure et les risques sont expliqués et le consentement éclairé est obtenu.

#### *Préparation du patient avant l'intervention*

La préparation du patient est la même pour les différentes stratégies d'insertion du cathéter de dialyse péritonéale. En routine, le patient reçoit une préparation intestinale de macrogol 2L la veille de l'intervention pour éviter la constipation périopératoire. Le patient est maintenu à jeun pendant la nuit précédant la procédure et reçoit 1 g de vancomycine par voie intraveineuse 1 à 2 heures avant l'insertion du cathéter.

Nous prenons des précautions pour éviter de perforer la vessie : avant le début de la procédure, le patient est invité à uriner et un volume vésical post-miction est mesuré. En cas de volume vésical post mictionnel cliniquement significatif et pour les patients réalisant un auto-sondage intermittent de la vessie, une sonde vésicale à demeure est insérée durant la procédure d'insertion du cathéter. Pour faciliter l'intervention le patient est de préférence installé sur une civière et non sur un lit d'hôpital ordinaire plus large. Bien que le patient doive rester en décubitus dorsal pendant la procédure, la tête peut être soulevée de 30° ou plus pendant la préparation. La pression artérielle, la fréquence cardiaque et la saturation en oxygène sont surveillées avant et pendant la procédure. Le patient et tout le personnel de la salle d'opération doivent porter un masque bouche-nez et un bonnet chirurgical.

L'infirmière prépare un support de perfusion avec deux poches de solution salée isotonique (sérum physiologique) de 1L. Si besoin, l'abdomen est rasé avant désinfection au digluconate de chlorhexidine à 2 % dans de l'alcool éthylique à 70 %. Le néphrologue interventionnel et un deuxième opérateur portent une blouse stérile et des gants stériles. Les opérateurs préparent la table d'instrumentation, y compris une aiguille de Veress qui est une aiguille à ressort avec un stylet intérieur émoussé et une aiguille extérieure pointue, et le kit de cathéter de dialyse contenant un cathéter de Tenckhoff en col de cygne, à double manchons en dacron et à extrémité enroulée, un fil de guidage et dilateur avec gaine pelable. Le cathéter de dialyse est trempé dans une solution de chlorure de sodium isotonique pour éliminer l'air des manchons du cathéter avant l'insertion. Les deux opérateurs couvrent le patient de champs stériles et désinfectent l'abdomen une seconde fois. Avant de commencer la procédure, les opérateurs préparent la connexion d'un set de perfusion stérile en Y aux deux poches de sérum physiologique de 1L.

### *Insertion percutanée du cathéter de dialyse*

A l'Universitair Ziekenhuis Brussel, l'insertion percutanée du cathéter de dialyse péritonéale est réalisée sous anesthésie locale (lidocaïne 2%) par une incision médiane sous-ombilicale d'environ 2 cm de longueur suivie d'une dissection à la pince sur la ligne blanche. Le risque hémorragique est faible car il n'y a pas de vaisseaux significatifs de la paroi abdominale dans la région sous-ombilicale, contrairement à une incision para-ombilicale où se situe l'artère épigastrique inférieure. Après repérage de la linea alba, la cavité péritonéale est ponctionnée à travers elle, le fascia transversalis et le péritoine pariétal à l'aide d'une aiguille de Veress. Cela génère généralement deux clics sourds de l'aiguille de Veress : un premier lorsque l'aiguille traverse la ligne blanche suivi d'un second lorsque le fascia transversalis et le péritoine pariétal sont perforés. Plus le site de ponction est bas, plus l'espace prépéritonéal entre la ligne blanche et le péritoine pariétal est grand, donc plus le risque de se retrouver dans l'espace prépéritonéal est élevé.

Une fois la cavité péritonéale atteinte, la position intrapéritonéale est confirmée en injectant 10 ml de sérum physiologique à travers l'aiguille de Veress. Lorsque l'injection aisée avec disparition immédiate de la solution confirme la position intrapéritonéale de l'aiguille de Veress, celle-ci est connectée au set de perfusion et l'abdomen est rempli de 2 litres de sérum physiologique. Cette ascite artificielle remplit l'espace rétro-vésical, facilitant le positionnement idéal de l'extrémité du cathéter. Par expérience, la perfusion du liquide salin doit être régulière avec un débit de perfusion d'au moins 100 ml/min. En cas de débit de perfusion inférieur, de baisse progressive du débit de perfusion ou d'apparition de douleurs abdominales basses, il est probable que l'aiguille de Veress soit mal positionnée, dans l'espace pré-péritonéal au lieu de la cavité péritonéale.

La génération d'ascite artificielle permet une détection précoce des complications intra-abdominales liées à la procédure telles que la blessure des vaisseaux sanguins ou de l'intestin. Cela permettra également de tester immédiatement et en toute sécurité le fonctionnement du cathéter plus tard au cours de la procédure. Lors du remplissage de l'abdomen, le cathéter de dialyse péritonéale est positionné sur le guide d'insertion en faisant attention à l'orientation du cathéter, c'est-à-dire la position de la ligne radio-opaque et la direction du col de cygne et de l'extrémité du cathéter.

Une fois que l'abdomen est rempli des 2 litres de sérum physiologique, la partie interne de l'aiguille de Veress est retirée. Le risque de traumatisme intra-abdominal par l'aiguille externe est faible dans le contexte de l'ascite artificielle. Le retrait de la partie interne doit être facile et sans aucune résistance. Sinon, la pointe de l'aiguille est très probablement positionnée dans le tissu adipeux, l'épiploon ou d'autres tissus et un repositionnement doit être envisagé.

Une fois la partie interne retirée, l'aiguille externe est dirigée vers le bassin et le fil de guidage est passé à travers l'aiguille. Ensuite, l'aiguille est retirée et un dilateur avec une gaine pelable est avancé sur le fil de guidage. En maintenant le dilateur pelable en direction du bassin, le fil de guidage et le dilateur sont retirés et le cathéter, redressé sur le stylet d'insertion, est inséré à travers la gaine en direction du bassin. Une fois que le manchon de cathéter profond avance jusqu'à la gaine, la gaine est séparée. Le manchon profond est ensuite avancé jusqu'à la ligne blanche. Lorsque le stylet est retiré du cathéter, le cathéter doit être clampé pour éviter la vidange de liquide intrapéritonéal.

Le kit de cathéter de dialyse comprend un connecteur en plastique avec verrou Luer. Cette pièce de connexion est maintenant montée sur le cathéter permettant le drainage de l'ascite à l'aide d'un sac de drainage stérile pour dialyse péritonéale.

Une fois que le bon fonctionnement de l'écoulement est confirmé, l'écoulement est arrêté, le cathéter est clampé et la pièce de connexion est retirée. Une anesthésie locale supplémentaire est fournie au niveau du site de sortie souhaité et un tunnel sous-cutané du cathéter jusqu'au site de sortie sélectionné est effectué à l'aide d'un stylet pour tunnélisation. Ensuite, le connecteur en titane est montée et l'écoulement du cathéter est à nouveau testé.

Enfin, la procédure se termine par la connexion de la ligne d'extension du cathéter, comprenant une pince à roulette, et par un drainage complet de l'abdomen. Le chlorure de sodium à 0,9% est une solution isotonique dépourvue d'agent osmotique. Pendant le temps de séjour, le liquide peut être partiellement réabsorbé par le péritoine, limitant le drainage du volume instillé.

Le site d'incision est suturé à l'aide de deux ou trois sutures 2-0 résorbables en profondeur, d'une suture cutanée intradermique renforcé de bandelettes de Steristrip. Un petit pansement absorbant est appliqué sur le site d'incision et, selon les pratiques de notre centre, une crème de gentamycine 0,1% est appliquée sur le site de sortie du cathéter de dialyse péritonéale et recouverte d'un pansement absorbant. Les pansements du site de sortie et de l'incision ne sont pas ouverts pendant 7 à 10 jours à moins qu'ils ne soient humides ou sanglants.

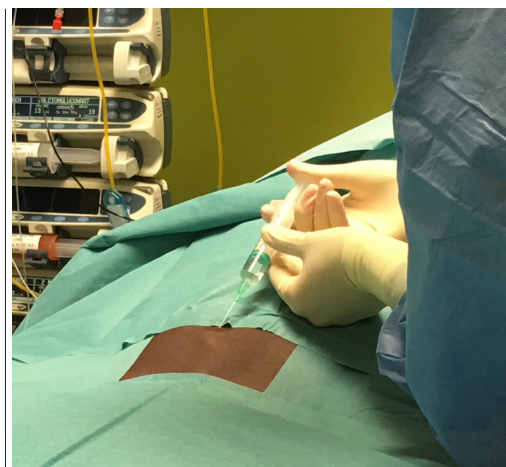Un aperçu des étapes procédurales de l'insertion percutanée d'un cathéter de dialyse péritonéale est présenté dans le **tableau 1 et les figures 1-12**.

↓ **Tableau 1.** étapes procédurales de notre technique d'insertion de cathéter de dialyse péritonéale percutanée, y compris les risques et les aspects cliniques.

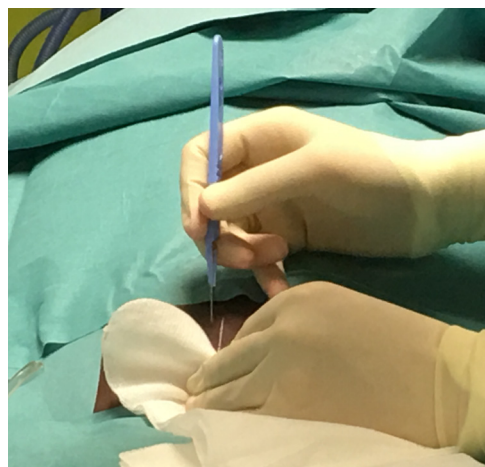
Step	Action	Risque	Considérations cliniques
1.	Anesthésie médiane sous ombilicale avec lidocaïne 2% (Figure 1).	Réaction allergique à la lidocaïne 2%.	
2.	Incision médiane sous ombilicale avec scalpel (Figure 2).	Saignement cutané.	Vérifier la position idéale du cathéter et le site de sortie du cathéter avant la procédure. En règle générale, plus le manchon en dacron profond est supérieur (c'est-à-dire plus près de l'ombilic), plus la procédure est facile et moins il y a de risque de placer l'extrémité du cathéter trop profondément dans le bassin.
3.	Dissection à pince sur la ligne blanche avec une pince Péan courbée.	Faible risque de saignement.	Plus la dissection est large, plus facile sera le positionnement du manchon en dacron profond sur la ligne blanche.
4.	Palpation de la ligne blanche avec l'extrémité du doigt.	Pas de risque spécifique.	Sur la ligne médiane la ligne blanche est souvent perçue. C'est à cet endroit que la cavité péritonéale doit être ponctionnée.
5.	Ponction de la cavité péritonéale au moyen d'une aiguille Veress (Figure 5).	Position extra péritonéale de l'extrémité de l'aiguille.	S'assurer que l'aiguille de Veress est fermée avant de ponctionner l'abdomen afin de minimiser le risque infectieux. Habituellement on percevra deux légers clics de l'aiguille de Veress avant de pénétrer dans la cavité péritonéale. Vérifier la position de l'aiguille de Veress en injectant 10 ml sérum physiologique. L'injection doit se faire sans aucune résistance et le liquide doit disparaître rapidement dans la cavité péritonéale. (Figure 6)
6.	Création d'une ascite artificielle (Figure 7).	Infusion extra péritonéale.	La vitesse d'injection doit être stable pendant toute l'infusion. En général la vitesse est autour de 100 ml par minute et 2 litres doivent être infusés en 20-25 minutes. En cas de vitesse d'infusion lente, suspecter qu'elle soit en pré-péritonéal.

Step	Action	Risque	Considérations cliniques
7.	Positionnement du cathéter de dialyse péritonéale sur le guide d'insertion.		Lors de la création de l'ascite artificielle l'aide opératoire prépare le cathéter de dialyse en le positionnant sur le stylet d'insertion et en prêtant en particulier attention à l'orientation de la ligne radio-opaque.
8.	Retrait de la partie interne de l'aiguille de Veress.		Si le désassemblage de l'aiguille de Veress est difficile, envisager une incarcération de l'extrémité de l'aiguille. Repositionner l'aiguille de Veress peut être nécessaire.
9.	Introduction du guide (Figure 8).	O r i e n t a t i o n incorrecte; risque faible de perforation.	S'assurer que l'extrémité de l'aiguille de Veress est en direction du pelvis.
10.	Retrait de l'aiguille de Veress.		
11.	Placement du dilateur avec l'enveloppe pelable sur le guide (Figure 9).		S'assurer que le dilateur pelable est orienté vers le pelvis.
12.	Retrait du guide et du dilateur.		
13.	Insertion du cathéter de dialyse péritonéale sur le stylet d'insertion (Figure 10).		Une fois que le manchon dacron profond est en contact avec le dilateur, peler le dilateur et enfoncer le cathéter plus profondément. Le cathéter doit être enfoncé jusqu'à ce que le dacron soit en contact avec la ligne blanche.
14.	Retrait du stylet d'insertion et clampage du cathéter.		
15.	Mise en place du connecteur temporaire compris dans le kit du cathéter et connexion à la poche de drainage, puis test du débit de drainage.		
16.	Anesthésie locale à la lidocaïne 2% du site d'émergence et du tunnel. Finalement, effectuer une dissection douce du trajet du tunnel prévu pour créer de la place pour le col de cygne du cathéter.	Réaction allergique à la lidocaïne 2%.	
17.	Arrêter le drainage et clamber de nouveau le cathéter. Enlever le connecteur temporaire et fixer le cathéter sur le stylet de tunnellisation. Tunnélisation du cathéter. (Figures 11-12).		S'assurer qu'il n'y a pas de plicature du cathéter durant la tunnellisation.
18.	Test du fonctionnement du cathéter avant de connecter la ligne d'extension au moyen du raccord en titane.		
19.	Connecter la ligne d'extension au cathéter et drainer jusqu'à l'arrêt de l'écoulement.		
20.	Sutures des plans sous cutanés et de la peau. Renforcer avec pansement et au niveau du site de sortie.	Saignement et risque infectieux.	

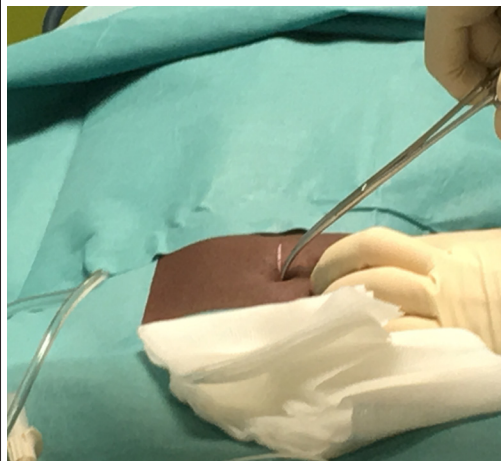
Nous avons rarement réalisé une insertion transcutanée d'un cathéter de dialyse péritonéale chez des patients présentant une ascite dans le cadre d'une insuffisance cardiaque. Il va sans dire que cet état clinique permet d'éviter l'étape fastidieuse de pré-remplissage de l'abdomen avec une solution chlorure de sodium isotonique.



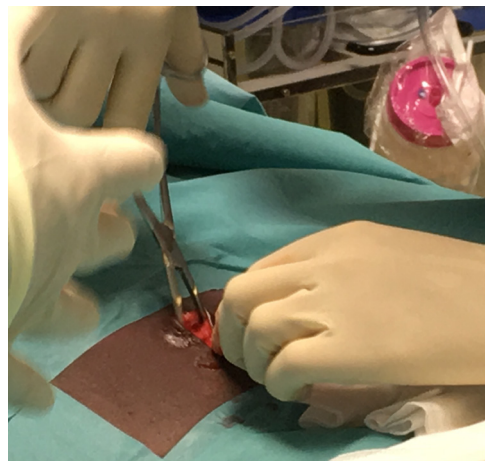
↑ Fig. 1 : Anesthésie locale sous-ombilicale sur la ligne médiane à l'aide de lidocaïne 2%.



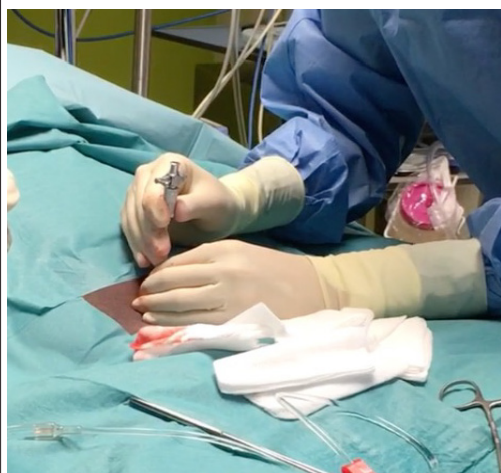↑ Fig. 2 : Incision sous-ombilicale médiane de la peau à l'aide d'un scalpel.



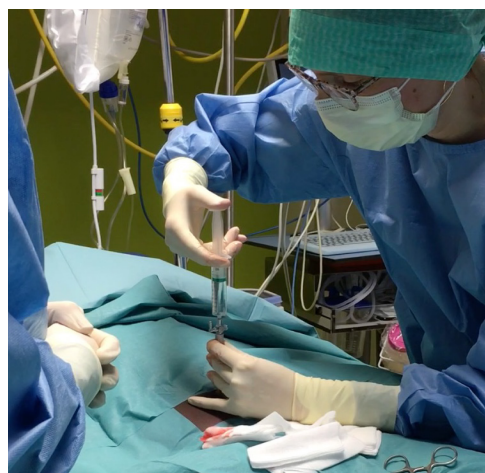↑ Fig. 3 : Dissection sur la linea alba à l'aide d'une pince Péan



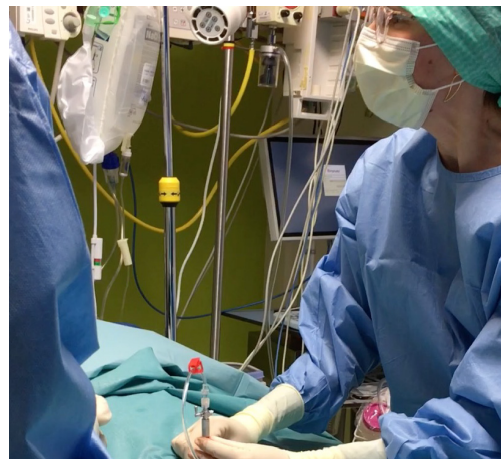↑ Fig. 4 : Dissection sur la linea alba à l'aide d'une pince Péan



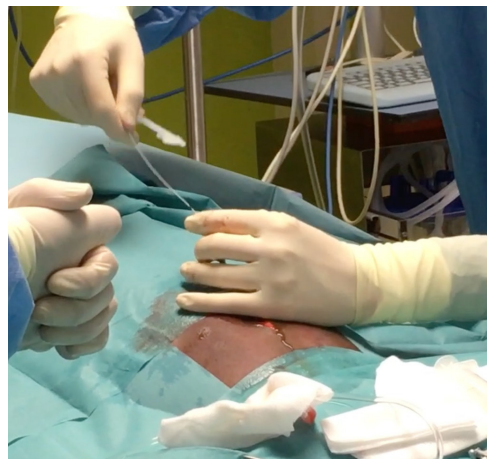↑ Fig. 5 : Ponction de la cavité péritonéale à l'aide d'une aiguille de Veress.



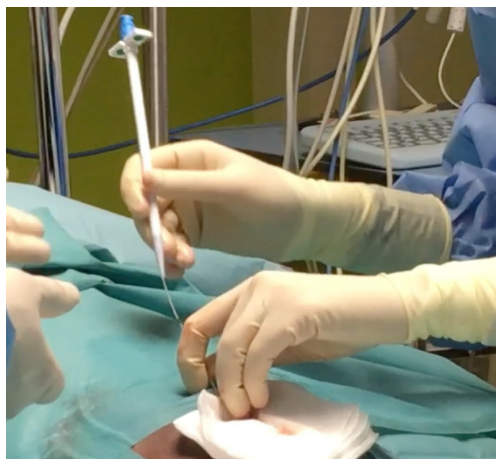↑ Fig. 6 : Vérification de la position intrapéritonéale de l'aiguille de Veress en infusant 10 ml de sérum physiologique. L'injection doit se faire sans résistance et le liquide disparaître rapidement dans la cavité péritonéale.



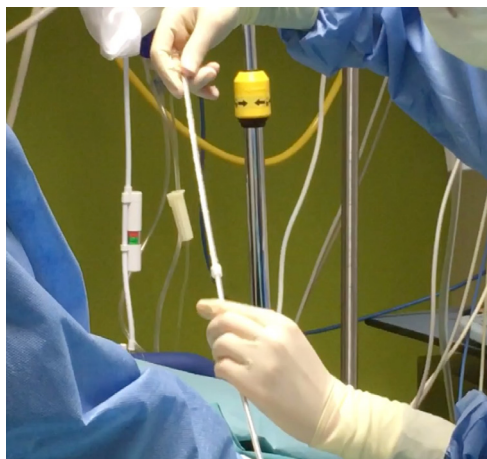
↑ Fig. 7 : Création d'une ascite artificielle : remplissage de l'abdomen avec 2L de sérum physiologique/ salée isotonique



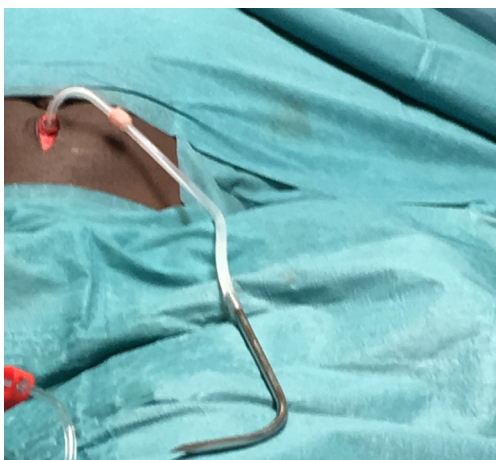
↑ Fig. 8 : Introduction du guide métallique



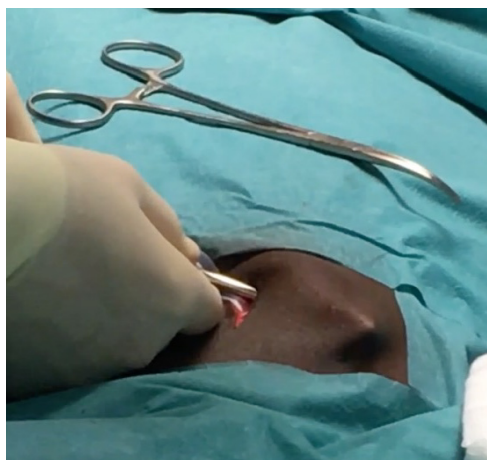↑ Fig. 9 : Placement du dilateur avec gaine pelable sur le guide métallique



↑ Fig. 10 : Insertion du cathéter de dialyse péritonéale dans la gaine pelable



↑ Fig. 11 : Connexion du cathéter au stylet de tunnélisation



↑ Fig. 12 : Tunnélisation du cathéter



### *Soins postopératoires et début de la dialyse péritonéale*

Les soins post-intervention ne diffèrent pas entre les cathéters de dialyse péritonéale insérés par voie percutanée et les cathéters insérés chirurgicalement. Lorsque la dialyse péritonéale est démarrée en urgence, définie comme une période de rodage de moins de 14 jours, les précautions liées au démarrage en urgence de la dialyse péritonéale doivent être appliquées.

#### **RESULTATS APRES INSERTION D'UN CATHETER DE DIALYSE PERITONEALE PERCUTANEE A L'UNIVERSITAIR ZIEKENHUIS BRUSSEL**

À l'Universitair Ziekenhuis Brussel, un audit annuel des résultats de l'insertion du cathéter de dialyse péritonéale est effectué conformément aux dernières directives ISPD [1]. Nous évaluons principalement la perméabilité du cathéter à 12 mois et la survie globale du cathéter qui est définie comme l'absence de retrait du cathéter, de remplacement du cathéter ou la nécessité d'une intervention chirurgicale ou radiologique pour un dysfonctionnement du débit ou une douleur irrémédiable lors des phases de drainage. Les autres causes de perte de cathéter, y compris le patient, la transplantation rénale réussie, le transfert en hémodialyse en raison d'une dialyse inadéquate, des raisons psychosociales ou des problèmes médicaux, une infection ou une fuite péri-cathéter, sont censurées dans l'analyse de survie du cathéter, conformément aux recommandations de l'audit ISPD. La présence d'une infection du site de sortie ou du tunnel ou d'une péritonite dans les 30 jours suivant l'insertion du cathéter, la présence de complications liées à la procédure telles qu'une lésion viscérale ou une hémorragie nécessitant une transfusion ou une intervention chirurgicale et des fuites péri-cathéter jusqu'à 30 jours après l'insertion du cathéter sont également surveillées.

Jusqu'à présent, l'insertion percutanée de cathéters de dialyse péritonéale a été principalement réalisée pour les références tardives dans notre centre. Depuis janvier 2015, 20 cathéters de dialyse péritonéale ont été insérés par voie percutanée chez 20 patients ; chez un patient supplémentaire, la procédure a été interrompue avant l'insertion du cathéter en raison d'un doute sur la position intrapéritonéale de l'aiguille de Veress. Dans ce cas, la stratégie d'insertion du cathéter a été déplacée vers une approche chirurgicale. Les 20 patients qui ont subi l'insertion d'un cathéter de dialyse péritonéale percutanée à l'UZ Brussel présentaient une longueur de  $172 \pm 7$  cm (extrêmes 155-185 cm) et un poids corporel de  $69,8 \pm 15,3$  kg (extrêmes 40-90,1 kg), représentant un indice de masse corporelle de  $23,8 \pm 5$  kg/m<sup>2</sup> (plage de 11,7 à 31,9 kg/m<sup>2</sup>).

Quinze des cathéters insérés ont été implantés au chevet du patient dans l'unité de dialyse, trois dans l'unité de soins intensifs et deux au bloc opératoire en raison du risque accru de saignement et de la disponibilité de la coagulation bipolaire au bloc opératoire. L'âge médian des patients qui ont eu un cathéter de dialyse péritonéale inséré par voie percutanée était de 62 ans (IQR 41-72 ; intervalle 15-82). Quatre de ces 20 patients n'ont pas commencé la dialyse : 1 patient a récupéré la fonction rénale, 1 patient a reçu une greffe de rein pendant la période de rodage, 1 patient a eu besoin d'un cathéter de dialyse péritonéale pour drainer une ascite dans le cadre d'une amylose cardiaque et le quatrième patient a finalement refusé la dialyse péritonéale au cours de sa formation et a été transféré en hémodialyse.

Les seize autres patients ont commencé la dialyse péritonéale après une période médiane de rodage de 20 jours (IQR 5-35 jours ; intervalle 0-65 jours). L'âge médian de ces 16 patients était

de 60 ans (IQR 39-69 ans; intervalle 15-82 ans). À 3 mois après l'insertion, 15 cathéters sur 16 fonctionnaient. Un patient a eu un remplacement de cathéter de dialyse péritonéale dans le cadre d'un hémopéritoine induit par biopsie hépatique compliqué d'une obstruction du cathéter par des caillots sanguins. Selon les directives ISPD, cette perte de cathéter est considérée comme un événement censuré car l'intervention chirurgicale était secondaire à la biopsie hépatique compliquée. À 12 mois après l'insertion, 8 pertes de cathéter supplémentaires ont été censurées : 3 patients ont été transplantés, 3 patients sont décédés et 2 patients ont subi une ablation du cathéter en raison d'une péritonite respectivement 6 mois et 9 mois après le début de la dialyse péritonéale. Cinq cathéters fonctionnaient 12 mois après l'insertion et les deux autres cathéters n'étaient pas encore implantés 12 mois au moment de la rédaction de ce manuscrit, mais fonctionnels 5 et 4 mois après l'insertion percutanée. Aucun des 16 patients qui ont commencé la dialyse péritonéale après

↓ *Tableau 2.*

<p><b>Infrastructure:</b></p> <ul style="list-style-type: none"> <li>- une chambre calme</li> <li>- un table d'examen</li> <li>- un moniteur cardiaque et de saturation d'oxygène.</li> <li>- table d'instruments</li> </ul>
<p><b>Matériel réutilisable :</b></p> <ul style="list-style-type: none"> <li>- 1 aiguille de Veress de 120 mm (+ boîte de stérilisation)</li> <li>- 1 cuvette haricot</li> <li>- 2 pinces de Péan courbe de 160 mm</li> <li>- 1 pince de Péan droite de 200 mm (pour fixer le set d'infusion)</li> <li>- 1 écarteur</li> <li>- 1 porte aiguille</li> <li>- 1 paire de ciseaux de Mayo</li> <li>- 1 stylet 62 cm (+ boîte de stérilisation)</li> <li>- 1 stylet tunnélisateur</li> </ul>
<p><b>Matériel à usage unique:</b></p> <ul style="list-style-type: none"> <li>- nécessaire de rasage s'il est nécessaire de raser l'abdomen.</li> <li>- masques, callots, blouses, gants stériles</li> <li>- cathéter de perfusion veineuse périphérique</li> <li>- kit de cathéter de dialyse péritonéale</li> <li>- lubrifiant stérile</li> <li>- set d'infusion avec deux ports en Y</li> <li>- poche de drainage de dialyse péritonéale stérile</li> <li>- clamp de dialyse péritonéale stérile</li> <li>- champs steriles (at UZ Brussel: 2x 150*175cm and 4x 75*75cm)</li> <li>- compresses 10x10 cm and 5x5 cm</li> <li>- seringues de 10 mL syringes, aiguilles pour injection de lidocaïne</li> <li>- Ligne d'extension de dialyse péritonéale avec clamp à roulette.</li> <li>- capuchon de cathéter de dialyse péritonéale.</li> <li>- fil résorbable 2-0 et 4-0</li> <li>- Steristrip pour renforcer la suture</li> <li>- pansement</li> <li>- solution de liquide de dialyse péritonéal standard si un rinçage post opératoire est indiqué.</li> <li>- un connecteur titane de dialyse péritonéale.</li> </ul>
<p><b>Medication:</b></p> <ul style="list-style-type: none"> <li>- antibioprofylaxie selon les pratiques du centre (vancomycine, cefazolin)</li> <li>- midazolam ou propofol pour sédation veineuse</li> <li>- lidocaïne 2% pour anesthésie locale (20 mL)</li> <li>- solution salée isotonique 500 mL (pour irrigation)</li> <li>- 2 poches de 1 litre de solution salée isotonique</li> <li>- désinfectant à la chlorhexidine.</li> <li>- pommade antibiotique pour l'orifice de sortie selon pratiques du centre.</li> </ul>

l'insertion percutanée d'un cathéter de dialyse péritonéale n'a nécessité un retrait ou une révision du cathéter en raison d'une obstruction de l'écoulement ou d'une migration du cathéter. Aucun des patients n'a présenté d'infection du site de sortie, d'infection du tunnel ou de péritonite 30 jours après l'insertion du cathéter. Aucune des procédures n'a été compliquée avec des lésions viscérales, une hémorragie et aucune fuite péri cathéter ne s'est produite à 7 jours, 14 jours et 30 jours après l'insertion.

Les excellents résultats fonctionnels de nos cathéters de dialyse péritonéale insérés par voie percutanée et l'absence de complications mécaniques et infectieuses liées à cette procédure au sein de notre unité sont conformes aux résultats publiés [1-5].

Parmi les éléments de la mise au point d'une activité clinique structurée de pré-dialyse, l'utilisation de cathéters de dialyse péritonéale pré-sternale et un programme de dialyse péritonéale à démarrage urgent, le développement de la technique d'insertion de cathéter de dialyse péritonéale percutanée a soutenu une croissance significative de notre programme de dialyse péritonéale d'environ 10 patients en dialyse péritonéale en 2015 à 35-40 patients en dialyse péritonéale pré-valents de nos jours.

#### **EXIGENCES PRATIQUES POUR DEMARRER SON PROPRE PROGRAMME D'INSERTION PERCUTANEE DE CATHETER DE DIALYSE PERITONEALE.**

Dans le *tableau II*, nous fournissons une liste du matériel jetable et à usage unique, des médicaments et de l'infrastructure nécessaires pour effectuer une insertion percutanée de cathéter de dialyse péritonéale.

#### **CONCLUSIONS**

L'insertion percutanée de cathéters de dialyse péritonéale à l'aide de la technique de Seldinger en aveugle décrite ci-dessus est une stratégie simple, sûre et efficace pour la création de l'accès de dialyse péritonéale dans une population de patients sélectionnée. L'adoption de cette technique s'est avérée augmenter la prise en charge en dialyse péritonéale.

#### **REFERENCES**

1. Shrestha BM, Shrestha D, Kumar A, Shrestha A, Boyes SA, Wilkie ME. Advanced Laparoscopic Peritoneal Dialysis Catheter Insertion: Systematic Review and Meta-Analysis. *Perit Dial Int* 2018;38:163-71.
2. Abdel Aal AK, Guest SS, Moawad S, et al. Outcomes of fluoroscopic and ultrasound-guided placement versus laparoscopic placement of peritoneal dialysis catheters. *Clinical kidney journal* 2018;11:549-54.
3. Esagian SM, Sideris GA, Bishawi M, et al. Surgical versus percutaneous catheter placement for peritoneal dialysis: an updated systematic review and meta-analysis. *Journal of nephrology* 2020.
4. Khositrangsikun K, Chujohn W, Kanokkantapong C, Kanjanabuch T. Comparison of the Seldinger technique and surgical technique in Tenckhoff catheter insertion in CAPD patients: a single center experience. *J Med Assoc Thai* 2011;94 Suppl 4:S77-80.
5. Medani S, Shantier M, Hussein W, Wall C, Mellotte G. A comparative analysis of percutaneous and open surgical techniques for peritoneal catheter placement. *Perit Dial Int* 2012;32:628-35.
6. Xie D, Zhou J, Cao X, et al. Percutaneous insertion of peritoneal dialysis catheter is a safe and effective

technique irrespective of BMI. BMC Nephrol 2020;21:199.

7. Kim JH, Kim MJ, Ye BM, et al. Percutaneous peritoneal dialysis catheter implantation with no break-in period: A viable option for patients requiring unplanned urgent-start peritoneal dialysis. Kidney Res Clin Pract 2020;39:365-72.

8. Nicholas J, Thomas M, Adkins R, et al. Percutaneous and surgical peritoneal dialysis catheter placements have comparable outcomes in the modern era. Perit Dial Int 2014;34:552-6.

9. Voss D, Hawkins S, Poole G, Marshall M. Radiological versus surgical implantation of first catheter for peritoneal dialysis: a randomized non-inferiority trial. Nephrol Dial Transplant 2012;27:4196-204.

10. Ozener C, Bihorac A, Akoglu E. Technical survival of CAPD catheters: comparison between percutaneous and conventional surgical placement techniques. Nephrol Dial Transplant 2001;16:1893-9.

11. Mellotte GJ, Ho CA, Morgan SH, Bending MR, Eisinger AJ. Peritoneal dialysis catheters: a comparison between percutaneous and conventional surgical placement techniques. Nephrol Dial Transplant 1993;8:626-30.

12. Atapour A, Asadabadi HR, Karimi S, Eslami A, Beigi AA. Comparing the outcomes of open surgical procedure and percutaneously peritoneal dialysis catheter (PDC) insertion using laparoscopic needle: A two month follow-up study. J Res Med Sci 2011;16:463-8.

13. Crabtree JH, Shrestha BM, Chow KM, et al. Creating and Maintaining Optimal Peritoneal Dialysis Access in the Adult Patient: 2019 Update. Perit Dial Int 2019;39:414-36.

14. Perl J, Pierratos A, Kandasamy G, et al. Peritoneal dialysis catheter implantation by nephrologists is associated with higher rates of peritoneal dialysis utilization: a population-based study. Nephrol Dial Transplant 2015;30:301-9.

15. Asif A. Peritoneal dialysis access-related procedures by nephrologists. Seminars in dialysis 2004;17:398-406.

Reçu le 14/10/2021, accepté après revision le 17/11/2021, publié le 15/12/2021

*Open Access : cet article est sous licence Creative commons CC BY 4.0 : <https://creativecommons.org/licenses/by/4.0/deed.fr>*

*Vous êtes autorisé à :*

*Partager — copier, distribuer et communiquer le matériel par tous moyens et sous tous formats*

*Adapter — remixer, transformer et créer à partir du matériel pour toute utilisation, y compris commerciale.*

*Cette licence est acceptable pour des œuvres culturelles libres.*

*L'Offrant ne peut retirer les autorisations concédées par la licence tant que vous appliquez les termes de cette licence. selon les conditions suivantes :*

*Attribution — Vous devez créditer l'Œuvre, intégrer un lien vers la licence et indiquer si des modifications ont été effectuées à l'Œuvre. Vous devez indiquer ces informations par tous les moyens raisonnables, sans toutefois suggérer que l'Offrant vous soutient ou soutient la façon dont vous avez utilisé son Œuvre. <http://creativecommons.org/licenses/by/4.0/>.*